Medizinische Universität Graz

LYNCH-SYNDROM

Ass. Dr. Hansjörg Schlager
ao. Univ. Prof. Dr. Christoph Högenauer

Klinische Abteilung für Gastroenterologie und Hepatologie
Universitätsklinik für Innere Medizin, Graz

Unterstützt durch

MSD

Fallvignette

- 55 jähriger Mann kommt zur Surveillance-Koloskopie
- 04/17 (51 LJ) Diagnose eines subtotal stenosierenden Kolonkarzinoms in der Koloskopie
  - Mittelgradig differenziertes invasives muzinöses Adeno-Ca. des Dickdarms - pT3b, G2, L0, V0, pN0 (0/31), pM0
  - Transversumresektion
  - Expression der Mismatch-Repair (MMR) Proteine in der Immunhistochemie nur teils erhalten
- Vorstellung zur genetischen Abklärung
- <u>Diagnose: Lynch-Syndrom (MSH2-Mutation)</u>

- Einbindung in die Surveillance
- 3 Kontroll-Koloskopien in 6 monatigen Abständen
- Letzte Koloskopie: 12/19 eingesehen bis Caecumboden → keine Auffälligkeiten
- Koloskopie Kontrollintervall auf 1 Jahr festgelegt

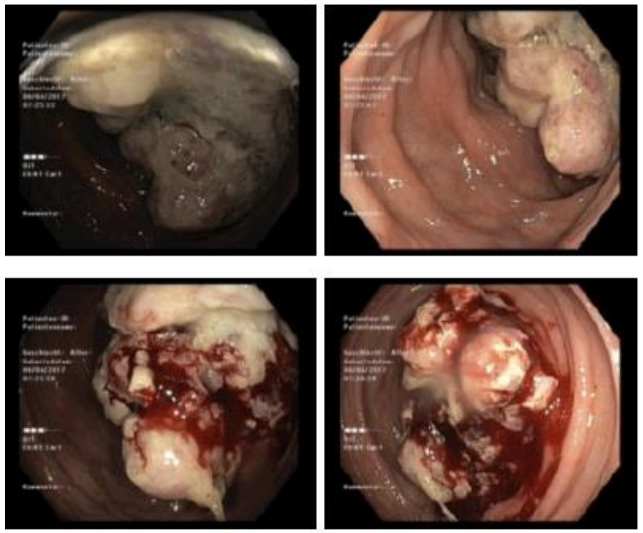

Abb. 1.: Koloskopiebilder des initialen Kolonkarzinoms

Bilder der aktuellen Surveillance-Koloskopie 02/21

- Es zeigt sich ein großer flacher Polyp (LST-NG) im Bereich des Caecumbodens (ca. 3cm im Durchmesser) mit zentraler Ulzeration mit hochgradigem Verdacht auf ein neuerliches Adenocarzinom bei bekanntem Lynch-Syndrom

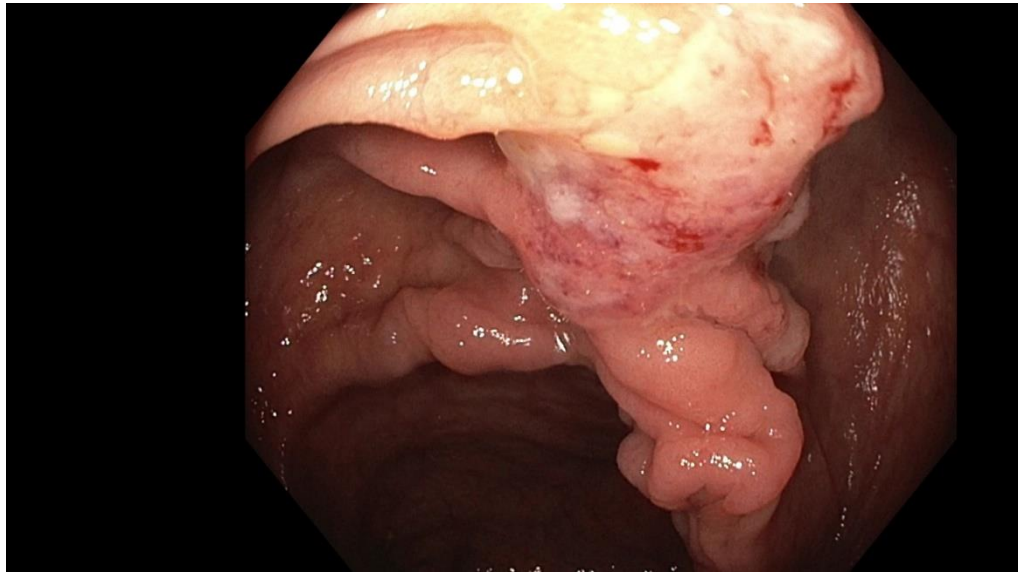

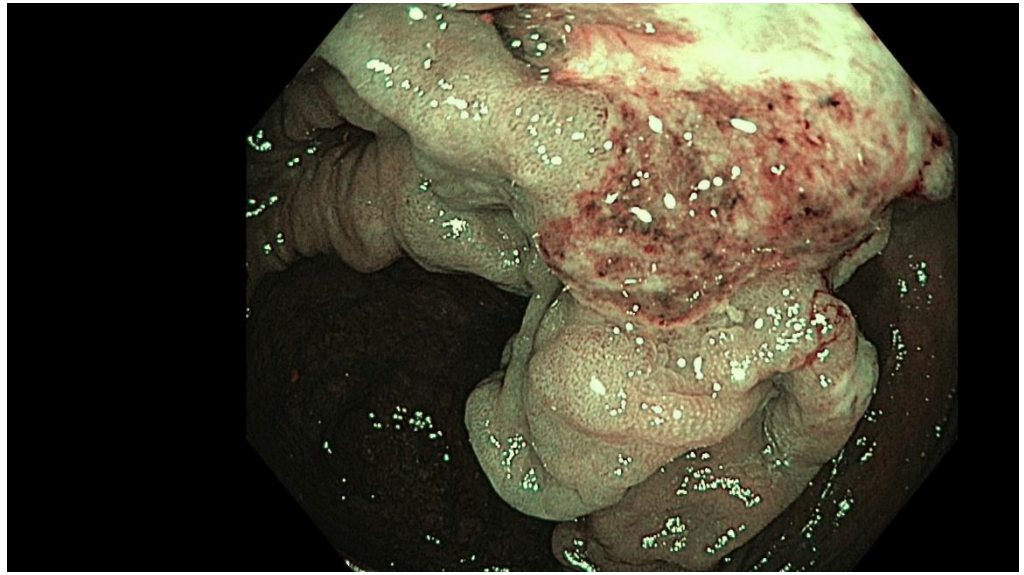

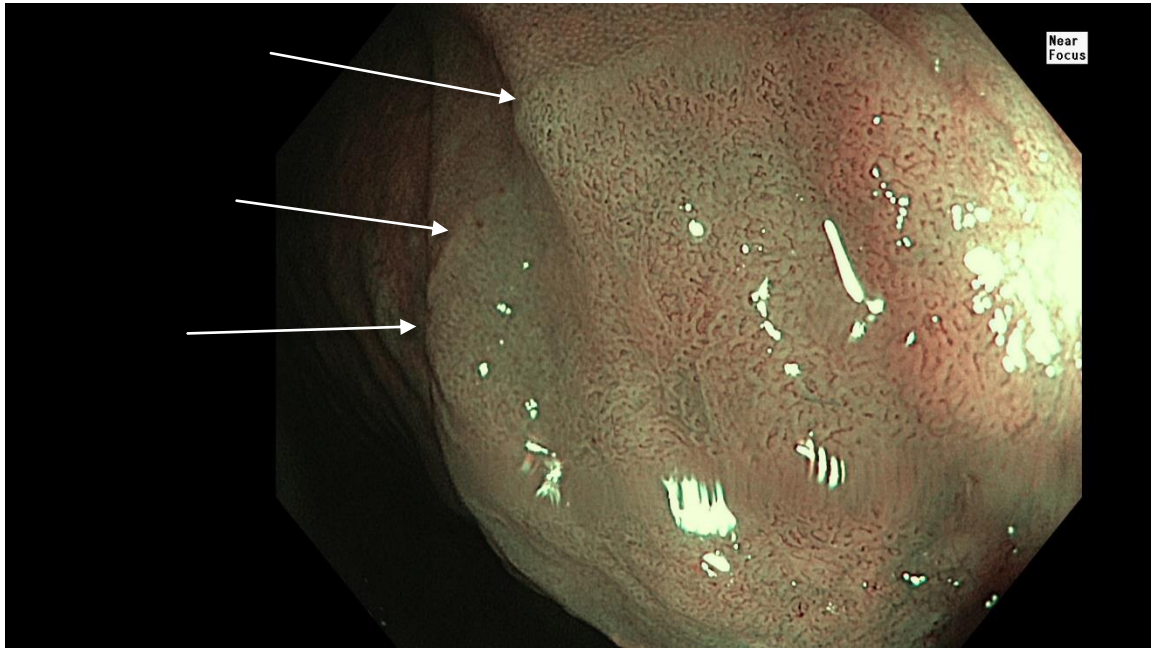

In den folgenden NBI-Bildern können unterschiedliche Areale des Tumors festgestellt werden:

- Weiße Pfeile: Diskriminationslinie zwischen normaler und neoplastischer Schleimhaut (JNET 2a)

- Roter Pfeil: Ulzeration mit hochgradigem V.a. Infiltration (JNET 3)

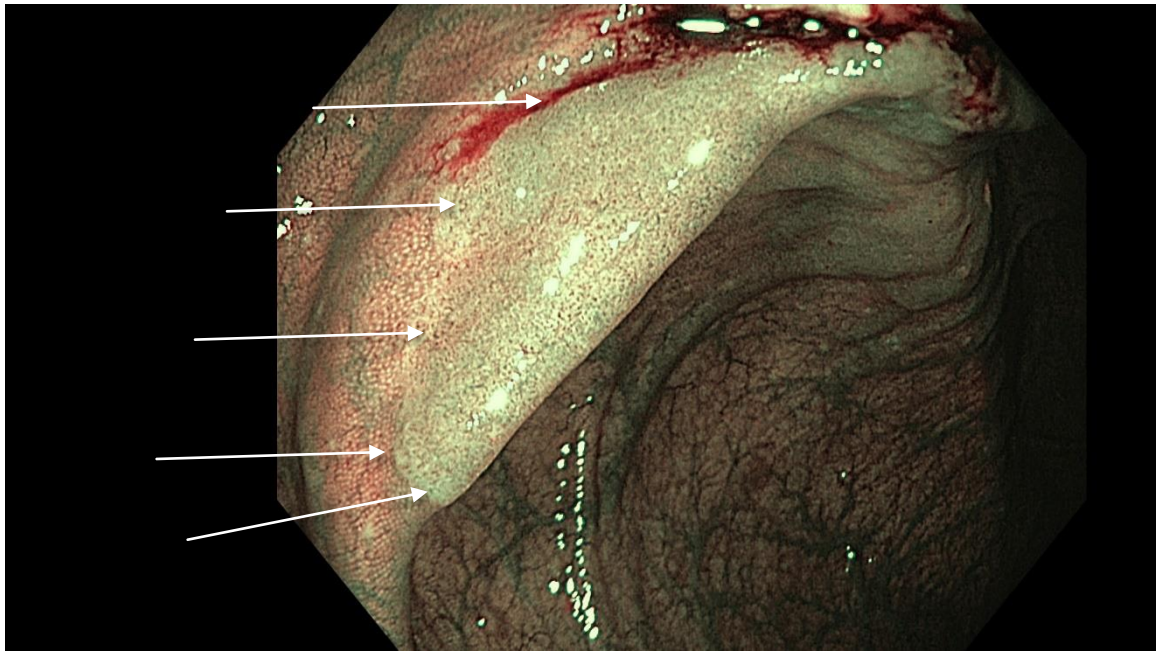

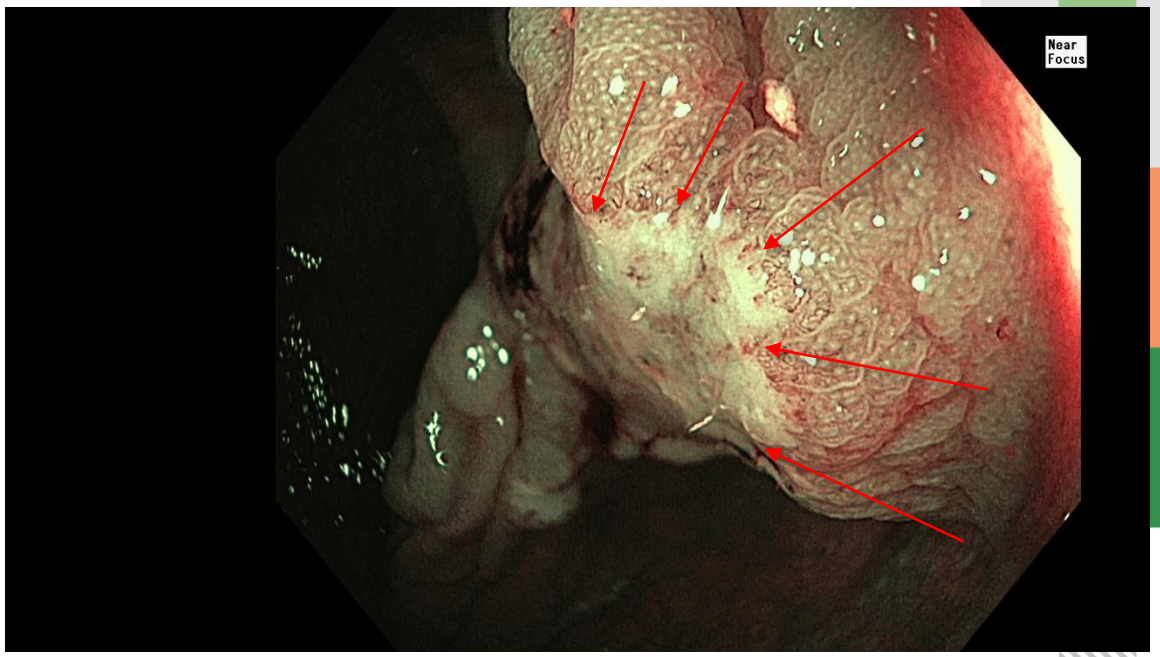

Histologie

- Anteile eines schlecht differenzierten Adenokarzinoms mit siegelringzelliger Differenzierung (G3 pTx)
- MSH2 uns MSH6 fehlende (defiziente) Reaktion in den Kernen

Therapie

- Überweisung an die Chirurgie
  - Hemikolektomie rechts
  - Niedrig differenziertes siegelringzelliges Adenokarzinom des Caecum mit Infiltration der Submucosa G3 pT1pN0-(0/17) R0
  - Lt. Tumorboard keine adjuvante Therapie notwendig
  - Weitere Surveillance

Lynch-Syndrom (HNPPC)

- Häufigste genetische Ursache für ein kolorektales Karzinom (CRC) mit etwa 3%[1]
- Ursache: Mutationen in mismatch repair Genen (*MLH1*, *MSH2*, *MSH6*, *PMS2*, *EPCAM*)
- Vererbung autosomal dominant
- Typischerweise im rechtsseitigen Colon lokalisiert und Neigung zu synchronen oder metachronen CRCs[2,3]
- Analyse von Kolonkarzinomen auf MSI bzw. Immunhistochemie für MMR –Expression bei allen Patienten unter 70[4] empfohlen

[1]Win et al. Cancer Epidemiol Biomarkers Prev 2017
[2]Møller et al. Gut 2017
[3]Watson et al. Int J Cancer 2008
[4]Aaltonen et al. NEJM 1998

Immunhistochemischer Nachweis von fehlenden Mismatch-Repair Genen

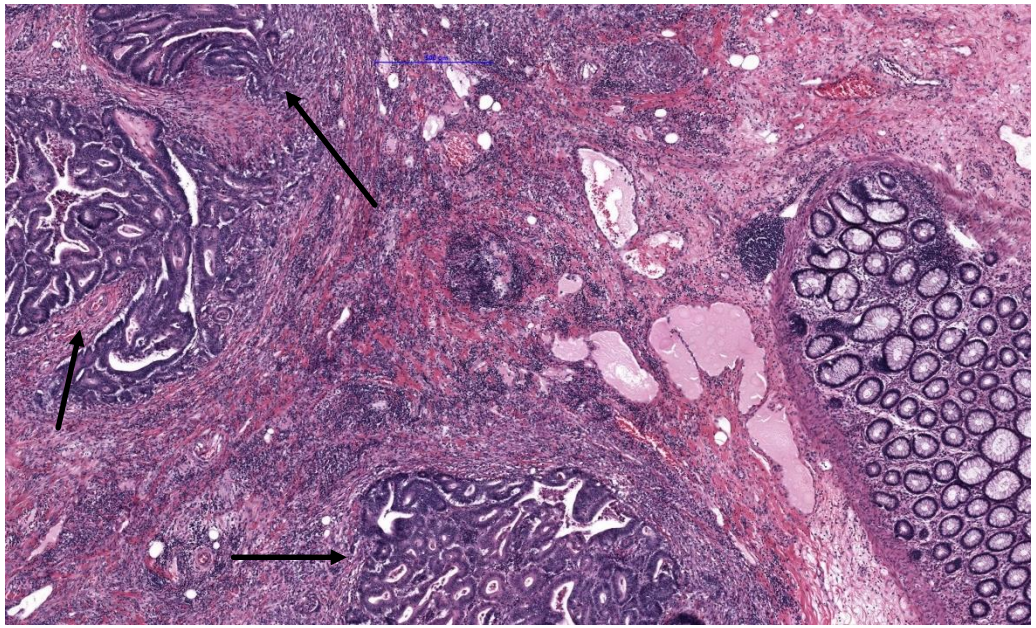

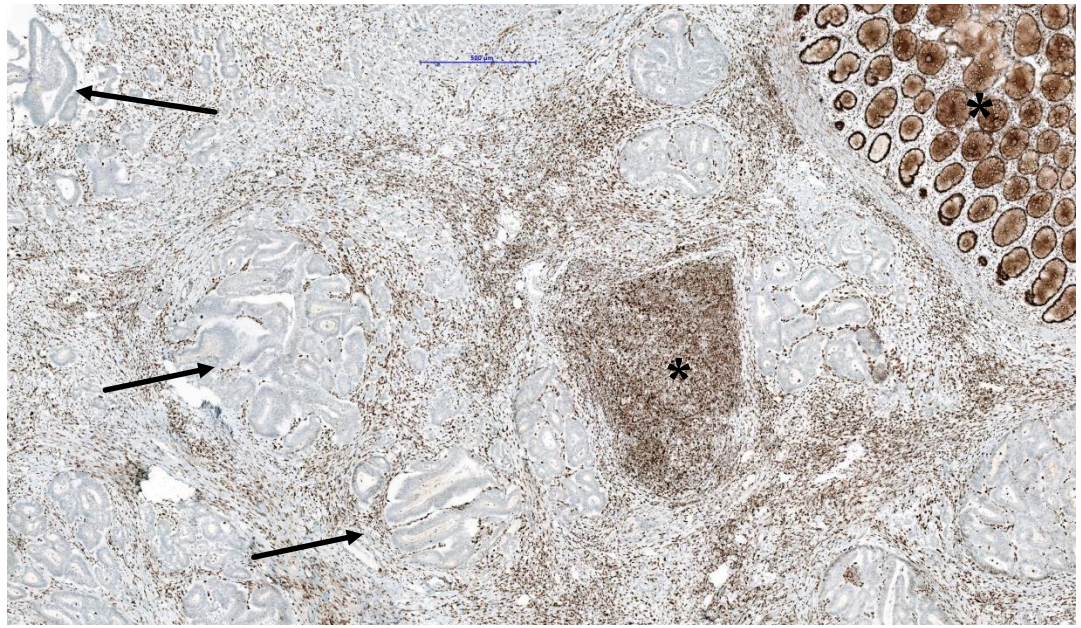

Mäßig differenziertes Coloncarcinom
Colon ascendens, Hemicolectomie rechts

TNM-Klassifikation:
UICC 2017: pT4 G2 N0(0/37)

Verlust der Expression von MLH1 Mitte und links (Pfeile)

Erhaltene Färbung in normalem Gewebe und Lymphozyten (schwarze Kerne; *)

Credits Pollheimer Marion

Risikoevaluierung bei Verdacht auf Lynch-Syndrom

- Klassisch: Amsterdam bzw. Bethesda Kriterien – in der klinischer Praxis schwer umzusetzen
- PREMM5 model (http://premm.dfci.harvard.edu/)
- Frage nach Kolonkarzinomen oder Lynch assoziierten Tumoren beim Patienten und Angehörigen mit Manifestation < 50 LJ

Amsterdam II Kriterien und überarbeitete Bethesda Kriterien

Amsterdam II Kriterien (alle erfüllt)

1. ≥3 Verwandte mit histologisch verifiziertem Lynch-Syndrom assoziierten Tumoren, einer davon erstgradiger Verwandter der anderen beiden
2. Karzinome in mindestens 2 aufeinanderfolgenden Generationen
3. ≥ 1 Karzinomfall mit Diagnose vor dem 50. Lebensjahr
4. Ausschluss einer FAP

Überarbeitete Bethesda Kriterien (mind. 1 Kriterium)

1. Diagnose eines kolorektalen oder Endometriumkarzinoms vor dem 50. Lebensjahr
2. Vorliegen von synchronen/metachronen kolorektalen Karzinomen oder Lynch-Syndrom assozierten Tumoren
3. Diagnose eines kolorektalen Karzinoms mit hoher Frequenz an Mikrosatelliteninstabilität auf der Basis von histologischen Merkmalen (Crohn ähnliche lymphozytische Reaktion, muzinöse oder siegelringzellige Differenzierung, medulläres Wachstumsmuster) bei Patienten vor dem 60. Lebensjahr
4. Diagnose eines kolorektalen Karzinoms bei ≥1 erstgradigen Verwandten mit Lynch-Syndrom assoziiertem Tumor, einer der Diagnosen wurde vor dem 50 Lebensjahr gestellt
5. Diagnose eines kolorektalen Karzinoms in ≥ 2 erst- oder zweitgradiger Verwandter mit Lynch-Syndrom assoziiertem Tumor unabhängig vom Alter des Patienten

angepasst nach Sinicrope NEJM 2018

Med Uni Graz

Lynch – Syndrom assoziierte Karzinome

- Colonkarzinom
- Endometriumkarzinom (2. häufigste, vor allem bei MLH1, MSH2 und MSH6 erhöht)
- Magenkarzinome
- Ovarialkarzinome
- Urothelkarzinome
- Karzinome des Dünndarms
- Talgdrüsenkarzinom
- Prostatakarzinom
- Seltener: Pancreaskarzinome, Hepatobiliäre Karzinome oder Mammakarzinom

Syngal S et. al. ACG Guidelines Am J Gastro 2015;110:223

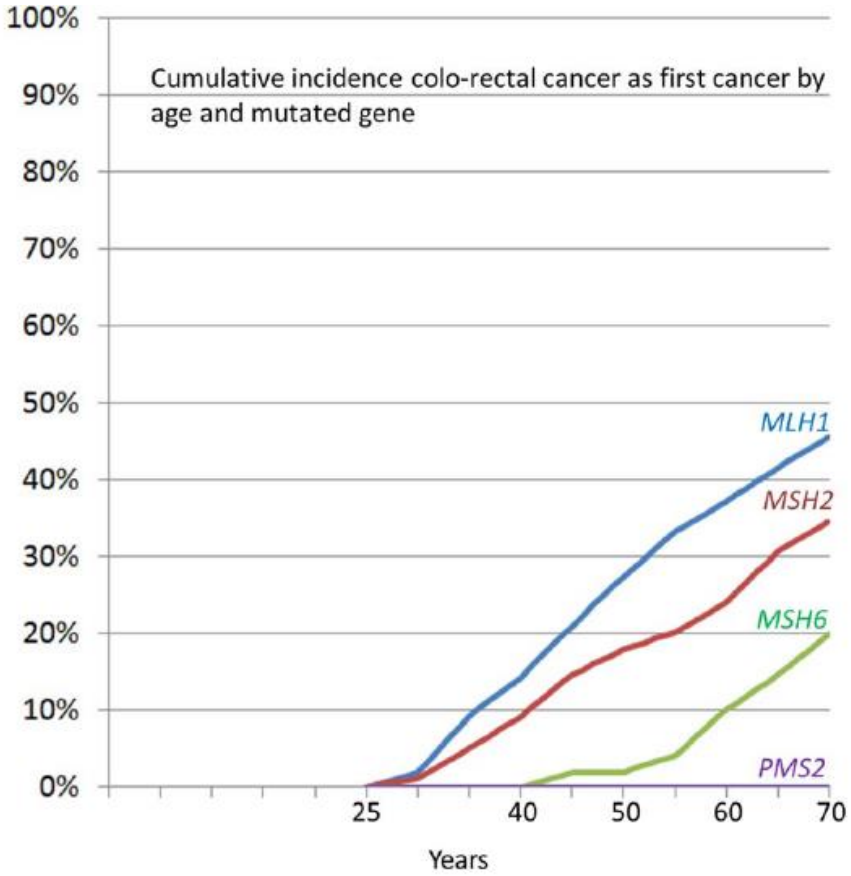

Table 6 Time since last colonoscopy in months; and number, cumulative number and cumulative % of colorectal cancer (CRC) cases diagnosed in each time interval

Months since last colonoscopy	Number of cases	Cumulative number of cases	Cumulative %
0–5	0	0	0
6–11	9	9	6
12–17	23	32	22
18–23	13	45	31
24–29	39	84	58
30–35	10	94	65
36–41	21	115	79
42–59	18	133	92
60–125	12	145	100

Six cases counted once here had two synchronous CRCs, cf table 2 showing 151 CRC diagnoses.

1. Deutlich früheres Auftreten von kolorektalen als in der Normalbevölkerung
2. Hohe kumulative Inzidenz vor allem bei MLH1 und MSH2

3. Nach einem Jahr Abstand zur letzten Surveillance Koloskopie steigt die kumulative Inzidenz für das Auftreten von Karzinomen deutlich an! (von 6 auf 22%)

Daher Jährliche Surveillance-Koloskopie notwendig!!

Møller P, et al. Gut 2017

Med Uni Graz

Lynch-Syndrom - Endoskopischer Aspekt von Adenomen

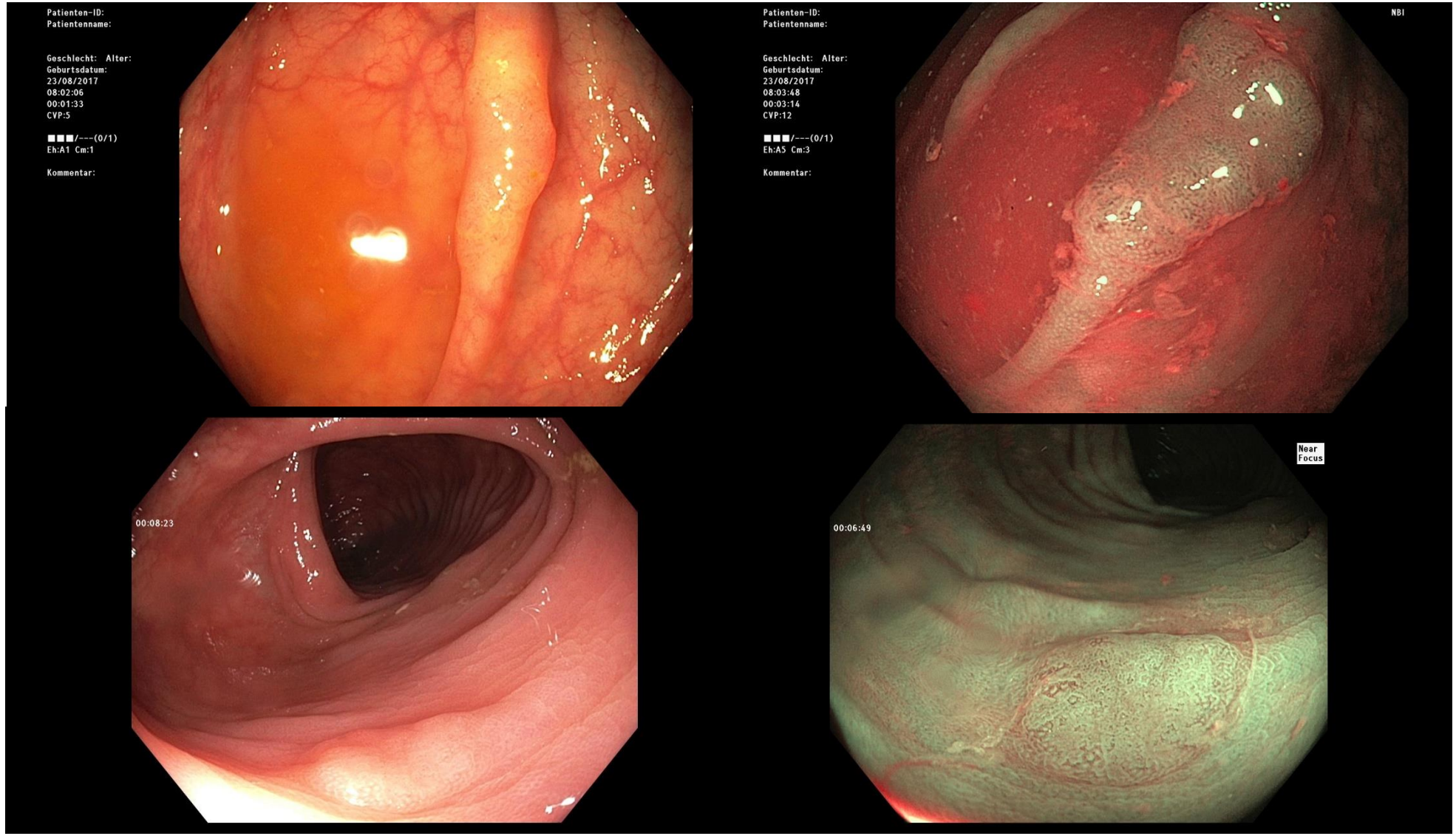

Lynch-Syndrom - Endoskopischer Aspekt von Adenomen

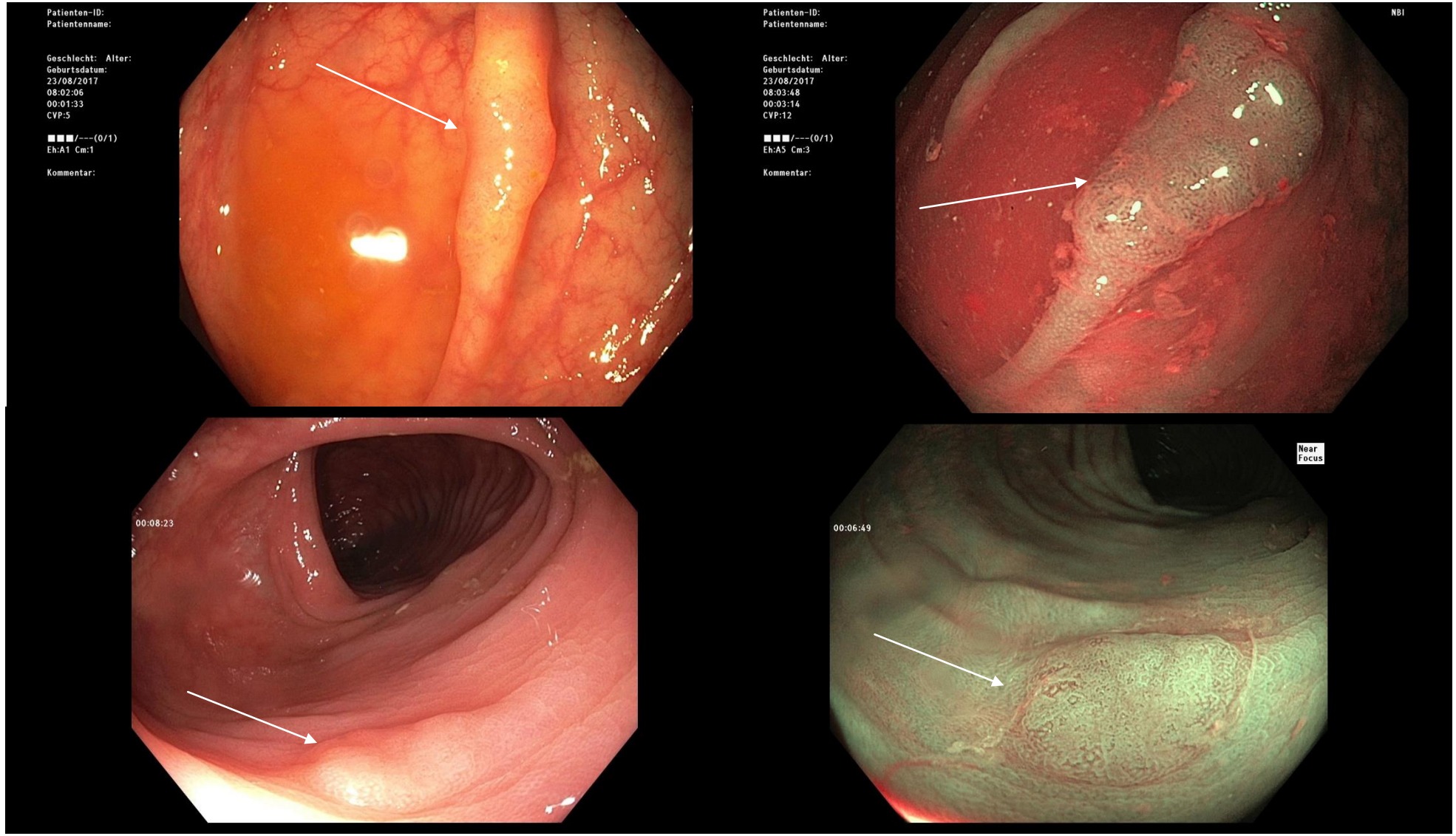

Problematik der Lynch-assoziierten Läsionen

- Adenome oft schwer in Weißlichtendoskopie zu erkennen - meist flache Läsionen
- Lokalisation der Adenome vor allem rechtsseitig
- Raschere Adenom-Karzinom Sequenz (etwa 35 Monate im Vergleich zur sporadischen Adenomen mit 10 Jahren)

Konsequenz

- Verwendung des besten Endoskops (hohe Auflösung)
- Erfahrener und geschulter Endoskopiker (Zentrum)
- Jährliche Surveillance-Koloskopie
- Verwendung von Visualisierungstools wie (virtuelle) Chromoendoskopie

Empfehlungen HNPPC

(Interdisziplinäre Arbeitsgruppe für erbliche Tumorsyndrome Klinikum Graz)

	Untersuchung	Intervall
generell ab **25. LJ** [1, 2, 3]	Darmspiegelung	Jährlich
ab **25. LJ**	Gynäkologische Untersuchung (inkl. transvag. US)	Jährlich
ab **35. LJ**	zusätzlich Endometriumbiopsie	Jährlich
ab **35. LJ**	Magenspiegelung	Alle 3 Jahre
bei positiver Familienanamnese/ klinischem Verdacht*	Individuell: Pankreas-, Mamma-, Dünndarm-, Haut-, Harntrakt-, ZNS-Tumor-Vorsorge/Abklärung	
vorbeugende Operation	Hysterektomie + Adnexektomie bds. Ab 40. LJ (bzw. bei abgeschlossenem Kinderwunsch) Subtotale Kolektomie, altersunabhängig, im Einzelfall zu diskutieren	

*** keine etablierten Richtlinien für Überwachung**

1 oder 5 Jahre vor der frühesten Karzinom-Manifestation in der Familie, wenn diese früher aufgetreten ist

2 Männer mit ***MLH1*-Mutation**: bereits ab **20. LJ**

3 ***MSH6*- oder *PMS2*-Mutation**: evtl. erst ab dem **30**

Zusammenfassung – Fazit für die Praxis

- Bei jungen Patienten mit der Diagnose eines Colonkarzinoms an die Möglichkeit eines Lynch-Syndroms denken
- Bei Diagnose eines Lynch-Syndroms
  - Genetische Beratung und Untersuchung der Familienangehörigen
  - Engmaschige Surveillance-Coloskopie in 1jährigen Abständen
  - Hohes Risiko für metachrone Kolonkarzinome und Intervallkarzinome trotz kurzen Endoskopie-Intervallen
  - Adenome bei Lynch-Syndrom häufig flach und schwer zu erkennen – rasche Adenom-Karzinom Progression
  - Surveillance soll durch erfahrenen Endoskopiker erfolgen, der auf die Erkennung entsprechender Läsion geschult ist (Zentrum!)